1931
Lane Medical Library

Aus der Orthopädischen Klinik der Universität München
(Direktor: Geheimrat Prof. Dr. Lange)

Über unblutige Behandlung schlechtstehender unkomplizierter Malleolarfrakturen

Die Malleolenpresse

Dissertation
zur
Erlangung der Doktorwürde
der Medizinischen Fakultät
der Hessischen Ludwigs-Universität
zu Gießen

vorgelegt von

Gerhard Müller
aus Stuttgart

Gießen 1931

Gedruckt mit Genehmigung der Medizinischen Fakultät zu Gießen

Referent: Prof. Dr. Pitzen

8. Dezember 1930

Universitätsverlag von Robert Noske in Borna-Leipzig

„Die Zahl der deform geheilten Malleolarfrakturen ist Legion." (v. Brunn 1920.)

„Knöchelbrüche ergeben außerordentlich häufig mangelhafte Heilungsresultate." (Schanz 1928.)

Hört man anerkannte Fachleute auf dem Gebiet der Knochenbruchbehandlung so urteilen und sieht die vielen Fälle schlecht geheilter Knöchelbrüche, die an einer orthopädischen Klinik Hilfe suchen, so drängt sich die Frage auf: Ist denn die Reformbewegung, die der Frakturbehandlung so viele neue Heilverfahren beschert und sie durch mannigfache Verbesserungen in den letzten Jahrzehnten auf ihre heutige Höhe gebracht hat, an den Malleolarfrakturen spurlos vorbeigegangen?

Bei Vergleich einiger statistischer Arbeiten aus der Zeit von 1894 bis 1929, die sich alle auf das Krankenmaterial der Berufsgenossenschaften stützen und sowohl komplizierte als unkomplizierte Knöchelbrüche berücksichtigen, könnte man diese Frage bejahen.

Hänel findet im Jahre 1894, daß von 40 Patienten mit Malleolarfrakturen 12, d. h. 30%, dauernd erwerbsbeschränkt bleiben und eine durchschnittliche Rente von 50% beziehen.

Thiem berechnet 1914, daß von 733 Malleolarfrakturen 239, also 33% schlecht geheilt sind.

Rieger hat 1926 unter ähnlichen Voraussetzungen wie Hänel und Thiem festgestellt, daß von 194 Patienten mit Malleolarfrakturen 41, d. h. 21,2% eine Dauerrente beziehen.

Die bei weitem schlechtesten Heilergebnisse stellt Rütz im Jahre 1929 fest, wonach bei der Nord-östlichen Berufsgenossenschaft von 44 Patienten mit Knöchelbrüchen 41, d. h. 93% eine Rente von durchschnittlich 50% beziehen.

Bedenken wir, daß die Malleolarfrakturen mit zu den häufigsten Frakturen zählen, und daß sich dem Patienten ein Frakturschaden im Fußgelenk wie an keiner anderen Stelle des Körpers aufdrängt, weil ihn die Schmerzen bei jedem Schritt und Tritt auf sein Leiden aufmerksam machen und so häufig die Ursache verminderter Leistungsfähigkeit und die ständige Quelle von Verärgerung, Mißmut und Unzufriedenheit sind, so stehen wir erschüttert vor der Tatsache, daß ein

Viertel aller von Knöchelbrüchen Betroffenen zu Krüppeln werden. Wie viel Lebens- und Arbeitsfreude wird hier zerstört!

Die Bestrebungen nach Verbesserung der Behandlung und das Sinnen auf neue Apparate haben daher bis in die letzte Zeit angedauert. Die Fülle der Behandlungsverfahren, die in der Literatur (besonders der englisch sprechenden Länder) in den letzten Jahrzehnten angegeben sind, zeigt uns am besten, daß keine der Methoden befriedigende Ergebnisse lieferte. Wohl berichten einige Kliniken über glänzende Erfolge mit teuren und komplizierten Apparaten, die eigens darauf eingearbeitete Ärzte und Pflegepersonal erfordern. Da nun viele Knöchelbrüche erfahrungsgemäß von den praktischen Ärzten als verhältnismäßig leichte Fälle selbst behandelt oder höchstens in kleinere Krankenhäuser überwiesen werden, so haben diese Kranken von der vorteilhaften Behandlung in der Knochenbruchabteilung einer großen Klinik keinerlei Nutzen.

Kennt denn aber der praktische Arzt von heute kein einfaches Verfahren, um die schlechten Heilungsergebnisse bei Knöchelbrüchen sicher zu verhüten? Um diese Frage beantworten zu können, scheint es notwendig, die verschiedenen Behandlungsverfahren kritisch zu würdigen.

Bevor wir uns ein Urteil über die Zweckmäßigkeit oder Unzweckmäßigkeit einer Behandlungsmethode bilden können, müssen wir die Ansprüche, die wir an eine wirksame Therapie stellen, klar herausheben.

Ein gutes Verfahren soll die normalen anatomischen und physiologischen Verhältnisse wie vor der Fraktur wiederherstellen. Betrachten wir zunächst kurz die Anatomie und Physiologie der Knöchelgabel vor und nach Frakturen.

Die ausgiebigsten Bewegungen des Fußes beim Gehen finden im Talocruralgelenk statt. Die beiden Malleolen bilden mit der unteren Tibiagelenkfläche eine Gabel, die sog. Malleolengabel, die den Talus zwischen sich faßt. Der Talus ist in seiner Form der Malleolengabel genau angepaßt und bewegt sich darin im Sinne eines Scharniergelenks. Der in der Malleolengabel sich bewegende Teil des Talus ist vorn um ein Drittel breiter als hinten. Durch starke Bänder erhält die Knöchelgabel die Fähigkeit, die Talusrolle bei Plantar- und Dorsalbeugung stets eng zu umschließen und seitliche Wackelbewegungen zu verhüten. Durch Anspannung der starken Seitenbänder wird die Malleolengabel bei Plantarflexion verengert; bei Dorsalflexion drängt der breitere vordere Teil des Talus die Knöchel wieder auseinander. Daraus geht klar hervor, daß die Grundlage für ein sicheres Gehen und Stehen durch eine elastische Malleolengabel geschaffen wird.

Fast alle Knochen- und Bänderverletzungen im Bereich der Knöchelgegend bestehen in einer Schädigung der Malleolengabel und beeinträchtigen dadurch die Beweglichkeit des Talocruralgelenks. Je nach Art und Stärke der Gewalteinwirkung und der Widerstandsfähigkeit und Dehnbarkeit der Bänder entstehen Bänderrisse, Distorsionen Abrißfrakturen, Scherungsbrüche, Biegungsbrüche, Subluxation, und bei Fortdauer der Gewalt Luxation des Talus. Die reinen Distorsionen sowie die komplizierten Malleolarfrakturen mit Durchspießung eines Fragments durch die äußere Haut sollen in dieser Arbeit unerörtert bleiben. Besprochen werden lediglich die unkomplizierten Brüche, die sich auf die Malleolen beschränken.

Die Malleolarfrakturen werden nach der Art ihrer Entstehung eingeteilt in:

1. Abduktions- und Adduktionsfrakturen (häufig auch als Pronations- und Supinationsfrakturen bezeichnet).
2. Flexions- und Extensionsfrakturen.
3. Rotationsfrakturen (Eversions- und Inversionsfrakturen).

Eine **schlechtstehende** Malleolarfraktur kann entstehen einmal durch Verschiebung der gebrochenen Knöchel im Sinne der einwirkenden Gewalt, ferner durch Sprengung der Syndesmosis tibiofibularis mit nachfolgender Diastase der beiden Unterschenkelknochen, und schließlich durch das sehr häufige gemeinsame Auftreten dieser beiden Ursachen. Die gewöhnliche Folge dieser Schäden ist eine Subluxation des Talus.

Es erscheint unverständlich, daß die Schädigung der Funktion durch Klaffen der Malleolengabel früher nicht beachtet wurde. Die Folgen, die hieraus entstehen, wurden erst durch die Arbeiten aus den orthopädischen Kliniken von Haglund in Stockholm und von Fritz Lange in München klargestellt.

Schlechtstehende Malleolarfrakturen sind viel häufiger, als gemeinhin angenommen wird. Wohl ist eine Abweichung der Bruchenden oft äußerlich nicht zu erkennen, weil durch die Schwellung und den Bluterguß kurz nach der Verletzung nur grobe Lageveränderungen bemerkt werden können. Sehen wir uns aber das Röntgenbild an und vergleichen es mit dem der gesunden Seite, so sind wir überrascht, wie häufig die Bruchenden gegeneinander verschoben sind, wie oft die Knöchelgabel gegenüber der gesunden Seite verbreitert ist, und wie oft der Talus subluxiert ist, obwohl äußerlich alles in Ordnung zu sein scheint. Wird eine Subluxation des Talus übersehen, und die Fraktur heilt in dieser schlechten Stellung, so überträgt sich die Körperlast nicht mehr in normaler Weise auf die ganze obere Gelenkfläche des Talus, sondern

ein umschriebener Teil derselben wird besonders stark belastet. Die unbelasteten überragenden Teile des Gelenkknorpels von Talus und unterer Tibiagelenkfläche bilden später oft den Ausgangspunkt für eine von Jahr zu Jahr zunehmende Arthritis deformans.

Für die **Behandlung** schlechtstehender Malleolarfrakturen ergeben sich demnach folgende drei Hauptforderungen:

1. Genaue Verpassung der Bruchenden, besonders Vermeidung einer seitlichen Verschiebung.
2. Wiederherstellung der Malleolengabel in normaler Breite.
3. Beseitigung der Subluxationsstellung des Talus.

So selbstverständlich und natürlich es erscheint, daß die üblen Folgeerscheinungen nach schweren Knöchelbrüchen nur dadurch vermieden werden können, daß die Verschiebung der Fragmente beseitigt, die klaffende Knöchelgabel zusammengepreßt und dadurch der Talus an seine normale Stelle gebracht wird, so ist es doch nötig, hierauf besonders hinzuweisen, weil eine alte, leider auch heute noch weitverbreitete Lehre besagt, daß allein durch Fixation des ganzen Fußes in starker Supinationsstellung die schädlichen Folgen nach schlechtstehenden Malleolarfrakturen beseitigt werden könnten.

So schreibt z. B. Ferry im Jahre 1924: „le varus doit être extrêmement prononcé ... cette adduction n'est réellement suffisante que lorsque la plante du pied regarde pour ainsi dire directement en dedans." (Auf den Röntgenbildern, die seiner Arbeit beigefügt sind, lassen sich Einzelheiten in der Stellung der Fragmente nicht erkennen.)

Ähnlich äußert sich auch Port auf dem Chirurgenkongreß 1923. Was geschieht an den Knöcheln, wenn man den Fuß nach schlechtstehenden Malleolarfrakturen in äußerste Supinationsstellung bringt? Der gebrochene malleolus internus wird wieder nach oben gedrückt; damit hält man vielfach die Fraktur für gut reponiert und glaubt einem traumatischen Plattfuß vorgebeugt zu haben.

Die abgebrochenen Knöchel kommen aber durch die vorangegangene seitliche Verschiebung des Fußes nicht mit ihrer ganzen Breite auf die zugehörige proximale Bruchstelle zu liegen. Der Fuß scheint richtig zu stehen; in Wirklichkeit berühren sich die Bruchstücke nur zum Teil. Die klaffende Malleolengabel bleibt bestehen, und untere Tibia- und Talusgelenkfläche passen nicht mehr aufeinander. (Ein Beispiel einer solchen Stellung zeigt uns Röntgenbild 1.) Die Folgen bestehen in den bekannten Klagen nach schlecht geheilten Knöchelbrüchen, die bedingt sind durch Arthritis deformans, Wackelgelenke, Ödeme oder traumatische Knick- und Plattfüße.

Zu diesem Vorgehen sagt Böhler auf demselben Chirurgenkongreß, auf dem Port für Malleolarfrakturen Fixation in stärkster Supinationsstellung verlangt: „Die Forderung, den ganzen Fuß in Supination zu verbinden, ist dadurch entstanden, daß der Plattfuß falsch definiert wurde. Er wird gewöhnlich pes valgus abductus pronatus genannt. In Wirklichkeit steht aber beim Plattfuß nur das Fersenbein in Pronation, der ganze übrige Fuß in relativer Supination. Der Plattfuß ist also ein pes valgus abductus, postice pronatus antice supinatus."

Wird der Verband, der den Fuß in stärkster Supination hielt, abgenommen, so versucht der Kranke beim Gehen mit dem Großzehenballen den Boden zu berühren. Dies führt gleichzeitig zu einer Pronation des Calcaneus, also zu einem Plattfuß. Anstatt einem Plattfuß vorzubeugen, fördert man durch diese Methode die Entstehung eines traumatischen Plattfußes.

Die Vorschrift der Fixation des Fußes in starker Supinationsstellung nach Knöchelbrüchen bedingt somit nur einen unheilvollen Kreislauf weiterer Störungen, ohne die richtigen anatomischen Verhältnisse im Bruchgebiet wiederherzustellen.

Die vorbeugende Stellung gegen Plattfuß ist eine **Hohlfußstellung**, wobei der Fuß vorne proniert, hinten supiniert wird. Die seitliche Verschiebung der Bruchstücke und die Diastase der Unterschenkelknochen, sowie die Knickung des Fußes nach außen oder innen kann nur durch **Druck auf die Knöchel** ausgeglichen werden, und **nicht** durch Supination.

In großen Zügen ergeben sich nach unseren Forderungen folgende **Richtlinien für die Behandlung schlechtstehender Malleolarfrakturen:**

Zuerst gilt es, die Fragmente zu reponieren, die Knöchelgabel zu schließen und den Talus an seine normale Stelle zurückzuführen; sodann ist das Ergebnis der vollständigen Reposition festzuhalten, bis der Callus eine genügende Festigkeit erreicht hat. Dieses letztere gelingt nur durch starkes Zusammenpressen der Knöchel und durch vollständige Ruhigstellung des Gelenks. Die Ruhigstellung darf nicht zu lange fortgesetzt werden, weil sonst die Versteifung der Gelenke und die hochgradige Atrophie der Muskulatur eine nicht wieder gut zu machende Beeinträchtigung des Gehens nach sich ziehen.

Für die zweite Behandlungsperiode ist eine beschränkte Feststellung mit funktioneller Behandlung zu fordern; dabei hat man sich durch öftere Röntgenkontrolle zu überzeugen, ob an der guten Stellung der Knöchelgabel nichts verändert ist.

Erst in der dritten Behandlungsperiode (etwa ab 5. Woche, oft erst später) ist Belastung des Fußes mit eigens für den Patienten gearbeiteten Einlagen, oder noch besser mit der in Abb. 2 dargestellten Knöchelgamasche und Einlage gestattet.

In der Erfüllung unserer Forderungen haben wir ein einheitliches Maß für die Leistungsfähigkeit der zahlreichen Behandlungsverfahren, Schienen und Apparate, die für Malleolarfrakturen in der Literatur angegeben sind. Den besten Maßstab für die Brauchbarkeit eines Verfahrens stellen natürlich die Heilungsergebnisse dar. Ich habe versucht, die Heilungsresultate der verschiedenen Methoden an Hand der zahlreichen Statistiken über Malleolarfrakturen zu vergleichen, denn nichts wirkt überzeugender und eindeutiger als Zahlen. Dasjenige Verfahren, mit dem der geringste Prozentsatz von Invaliden erzielt wird, ist das beste. Bald mußte ich einsehen, wie viel Unvollkommenes und Oberflächliches uns die Statistiken vorzaubern. „Wir haben es eben in der Medizin", wie Poersch sagt, „nicht mit mathematischen Größen zu tun. Wir haben es in den Statistiken mit so viel Unberechenbarem, Unwägbarem zu tun. Wir stoßen so oft auf Menschliches, nur allzu Menschliches." Ich mußte feststellen, daß keine Statistik unter denselben Voraussetzungen zustande kam und kommen kann wie die andere. Die Schwere der Verletzungen wechselt in den einzelnen Industriezweigen. Das Lebensalter, die sozialen Verhältnisse der Patienten, der Menschenschlag und der Wille zur Gesundheit spielen eine erhebliche Rolle für den Heilungsverlauf und das Endergebnis. Die äußeren Umstände, ob ein Patient in einer chirurgischen Klinik auf der Knochenbruchabteilung, oder in einem Bauernhaus, fernab von Klinik und Spezialisten, behandelt wird; ferner die Subjektivität der Ärzte in der Feststellung des Invaliditätsgrades, die verschiedene Zeitdauer, die bei den einzelnen Autoren zwischen Verletzung und Erhebung der Statistik liegt, alle diese Punkte können einer Statistik ein so grundsätzlich anderes Aussehen verleihen, als es uns die nackten Zahlen vermuten lassen, so daß einem Vergleich mit anderen Statistiken unübersehbare Schwierigkeiten entgegenstehen. Dazu kommt die willkürliche Begrenzung der Autoren im Material, das sie ihren Statistiken zugrunde legen: die einen beziehen komplizierte Frakturen mit in den Kreis ihrer Untersuchungen ein, anderen scheint es ratsam, sie nicht zu erörtern. Der eine hat nur frische Fälle, der andere solche, die zum Teil schon andernorts unzweckmäßig vorbehandelt wurden. Aus diesem Zusammenhang eine Größe, nämlich die der Behandlungsart, herausgreifen zu wollen, ist einfach unmöglich. Ein objektives Urteil über den Wert einer Methode ist nur möglich, wenn wir uns auf objektiv vergleichbare Angaben beschränken; das sind:

1. Die Heilergebnisse, sofern sie in objektiver Form festgehalten sind. Dafür halten wir in erster Linie das Röntgenbild vor und nach Behandlung für zuständig. (Leider enthalten die meisten Arbeiten über Malleolarfrakturen keine Röntgenbilder.)
2. Die technische Eignung des Verfahrens zur Erfüllung unserer vorstehend angeführten Forderungen.

Welches sind nun die heute am meisten geübten Methoden, und inwiefern ermöglichen sie es dem praktischen Arzt, die Richtlinien zu befolgen, die wir für die Behandlung schlechtstehender Malleolarfrakturen aufgestellt haben und deren Befolgung zur Herabminderung der eingangs mitgeteilten erschreckend hohen Zahl von Invaliden unbedingt nötig ist?

Die **unblutigen Behandlungsmethoden** der Malleolarfrakturen lassen sich in drei Gruppen einteilen oder stellen Verbindungen derselben dar. Es sind das:

1. Die funktionelle Behandlung.
2. Die Behandlung durch Extension.
3. Die Behandlung durch Fixation.

Die rein **funktionelle** Behandlung im Sinne von Lucas Championnière wird heute vor allem von Steinmann als sogenannte „frühmobilisierende Behandlung" empfohlen. Sie besteht in Bewegung und Massage der gebrochenen Extremität sofort oder einige Tage nach der Verletzung. Dabei geht sie von dem Grundsatz aus, daß ein funktionell gutes Heilungsergebnis kein anatomisch gutes Resultat zur Voraussetzung braucht. Nirgends tritt das Gefährliche dieses Satzes stärker zutage als bei den Knöchelbrüchen, wo die bei diesem Verfahren unvermeidliche Achsenabweichung der Bruchstücke zu schweren statischen Verschiebungen führt und ein Klaffen der Malleolengabel, wenn auch nur um wenige Millimeter, zurückläßt, das dem Menschen die volle Sicherheit beim Stehen und Gehen raubt.

Die funktionelle Behandlungsmethode ist erst erlaubt, wenn die Bruchstücke durch den Callus bereits wieder verheilt sind.

Schanz sagt von den Malleolarfrakturen mit vollem Recht: „Exakte anatomische Arbeit ist die beste funktionelle Behandlungsmethode."

Die Behandlung durch **Extension** sucht die Bruchstücke durch Zugwirkung aneinander zu bringen; das verletzte Glied soll da-

durch richtiggestellt und gleichzeitig für frühzeitige Massage und Bewegung frei gehalten werden. Bahnbrechend wirkte in Deutschland der auch heute noch in mancherlei Abänderungen angewandte Bardenheuersche Heftpflasterzugverband, der für Malleolarfrakturen von Bardenheuer besonders ausgebaut wurde (neuerdings von Caan wieder für Knöchelbrüche empfohlen).

Die zu beiden Seiten des Unterschenkels verlaufenden Heftpflasterstreifen werden unten in einer Schnalle zusammengefaßt, an der ein Gewichtszug angreift. Zur Verhinderung seitlicher Abweichungen der Bruchstücke dienen kreisförmig den Unterschenkel umfassende Seitenzüge. Die „märchenhaften" (Thiem, Handbuch der Unfallheilkunde) Erfolge dieser Methode fassen Loew, Bliesener und Bardenheuer in einer Statistik zusammen. Danach waren von 285 Malleolarfrakturen nur 4, d. h. 1,4% Dauerrentner. Diese hervorragenden Ergebnisse sind einmal dadurch zu erklären, daß Bardenheuer unter denkbar günstigen äußeren Umständen arbeitete (eigene Knochenbruchabteilung mit seit Jahren auf seine Methode eingearbeiteten Assistenten und Pflegepersonal); dann aber durch die Vorzüge seines Verfahrens, das in hohem Maße die oben angeführten Forderungen erfüllt. Die durch eine Schnalle zusammengefaßten Längsstreifen und die Seitenzüge seines Verbandes üben bei Gewichtsbelastung einen Druck auf die Knöchel aus, der imstande ist, etwa bestehende Verschiebungen der Bruchstücke und eine klaffende Malleolengabel mit Subluxation des Talus zu beseitigen. Wenn sich der Bardenheuersche Streckverband, sowie die zahlreichen Abarten und Verbesserungen, wie z. B. Rücker-Grunesche Stiefelzüge — v. Gazascher Gipssohlenstreckverband — Marxers Gipscellonsohlenstreckverband — Bandeisenschiene nach Wildt u. a. nicht allgemein durchgesetzt haben, so liegt das an ihrer etwas umständlichen Anwendungsweise, an der verhältnismäßig kostspieligen Originalapparatur und der fortgesetzten Kontrolle, die das Gewichtszugsystem erfordert. Dazu kommt, daß die Ruhigstellung des Fußes für die erste Zeit ungenügend ist. Auch reagieren manche Patienten auf die Heftpflasterstreifen mit Ekzemen. Die idealen Erfolge Bardenheuers wurden nie mehr auch nur annähernd erreicht.

Steinmann-Nagel, Schmerzsche Klammer und Klappsche Drahtextension lassen die Zugkraft unmittelbar am Knochen angreifen; sie gehören zu den blutigen Verfahren und haben alle Nachteile derselben, ohne einen genügenden Druck auf die Malleolengabel auszuüben.

Zusammenfassend läßt sich über die Extensionsmethoden sagen: Es können gute Erfolge erzielt werden dort, wo genügend geschultes Personal zur Überwachung der Verbände vorhanden ist. „Ein Prak-

tiker", sagt Böhler, „wird im Streckverband selten Freude erleben, mit Nagel, Klammer und Drahtextension nur Mißerfolge erzielen."

Für die Behandlung durch **Fixation** ist allererste Voraussetzung eine vollkommene und genaue Einrichtung. Daß dies häufig nicht geschieht, weil man glaubt, mit der Überführung des Fußes in Supinationsstellung sei der Bruch gut eingerichtet, habe ich schon erwähnt. Aber selbst wenn durch Druck auf die Knöchel oder, wie Schanz schreibt, „durch einen derben Faustschlag" auf die Knöchelgegend die seitliche Verschiebung der Bruchstücke und die so häufige Diastase der Unterschenkelknochen beseitigt ist, fällt es schwer, diese Stellung mit den heute üblichen Fixationsmethoden festzuhalten.

Einen Überblick über diese letzteren erhalten wir am besten durch Einteilung in Pflasterverbände, Schienenverbände und erstarrende Verbände.

Die Pflasterverbände ohne Zugwirkung bewirken naturgemäß nur eine unvollkommene Ruhigstellung.

Der vielfach angelegte Gibneysche Heftpflasterverband gibt keine genügende Ruhigstellung und Kompression der Knöchel.

Beim Lexerschen Heftpflastergummizugverband wird durch Haken und Ringe und ein zwischen Heftpflasterstreifen eingeschaltetes Gummiband eine beliebige Einstellung der Zug- und Druckwirkung auf die Knöchel ermöglicht. Die Feststellung ist, wie Lexer selbst sagt, nur beschränkt; es soll ja dem Kranken die „ungefährliche" Beugung und Streckung im Fußgelenk erlaubt und nur die Abduktions- und Adduktionsbewegung verhindert werden. Bardenheuer hat aber schon darauf hingewiesen, daß Beugung und Streckung des Fußes nach Malleolarfrakturen keineswegs „ungefährliche" Bewegungen sind, weil der Talus bei der Dorsalflexion die Knöchel auseinander drängt und eine Heilung mit genauer Anpassung der Bruchstücke verhindert. Der Verband soll nur für Frakturen ohne Verschiebung der Bruchstücke und ohne Subluxation des Talus verwandt werden. Nach den Erfahrungen der Lexerschen Klinik sind für diese Fälle die Behandlungsergebnisse recht gut. Trotzdem scheint der Verband aber nicht frei von Mängeln zu sein, so daß seine allgemeine Anwendung nicht ratsam erscheint.

Von den Schienenverbänden wird für schwere Knöchelbrüche von Dewes und Poersch die Drünersche Holzschiene empfohlen. Die Vorzüge des Verfahrens sollen in der Vereinigung frühzeitiger funktioneller Behandlung mit anatomisch richtiger Stellung der Bruchstücke bestehen (Röntgenbilder sind den Arbeiten nicht beigefügt). Falls durch die Anwicklung des Fußes an das Brett eine

richtige Stellung der Bruchstücke erreicht werden sollte, was nach den obigen Ausführungen über die Einrichtung der Bruchstücke durch Supination fraglich erscheint, so geht dieselbe sicher wieder verloren, wenn der Kranke den Fuß, wie vorgeschrieben, am 4. Tage nach der Verletzung belastet.

Stanley Freemann beschrieb 1914 eine „fracture-box", um die Dislokation bei Knöchelbrüchen zu beseitigen. Unterschenkel und Fuß kommen nach Einrichtung und allseitiger Unterpolsterung mit Kissen in ein Kistchen, dessen Seitenbrettchen gegeneinander verschieblich sind und zusammengeschnürt werden. Der Apparat ist weitgehend nach den vorstehend erwähnten Leitsätzen für die Behandlung von schlechtstehenden Knöchelbrüchen gebaut. Bis jedoch Kissen, Brettchen und Umschnürung angelegt sind, wird die Malleolengabel wieder aus ihrer richtiggestellten Lage gewichen sein und die gewünschte Druckwirkung nicht zustande kommen.

Eine neuerdings von Gurd veröffentlichte „Kissenschienung" (pillow splint and early weight-bearing), bei der ein Federkissen fest um die Knöchel gelegt und mit Sicherheitsnadeln zusammengesteckt wird, wird an einer schlechtstehenden Malleolarfraktur wenig bessern können.

Die Gipsschienen (v. Brunnsche U-förmige Gipsschiene, Ferry's gouttière plâtrée postérieure = hintere Gipsschiene, u. a.) stehen an wirksamer Ruhigstellung wie alle Schienenverbände den zirkulären Verbänden nach. Dagegen besitzen sie wie diese eine gute Anschmiegungsfähigkeit an das verletzte Glied. Ihr Vorteil gegenüber den zirkulären Gipsverbänden besteht in der sicheren Verhütung all der Zwischenfälle, die durch Gefäß- und Nervenschädigungen bei letzteren auftreten können.

Bei Böhlers Kombination von Gipsschiene und zirkulärem Gipsverband wird nach Einrichtung mit einem Schraubenzugapparat zuerst eine Gipsschiene auf die unrasierte, nicht gefettete Haut angelegt; während des Erhärtens preßt Böhler mit beiden Händen fest die Knochel zusammen. Diese Stellung wird durch darüber gewickelte zirkuläre Gipsbindenturen festgehalten. In dem Böhlerschen Verband wird ausgezeichnet die erzielte Korrekturstellung aufrechterhalten. Der Nachteil des Verfahrens ist, daß es nicht immer möglich sein mag, auf einmal durch manuellen Druck die normale Malleolengabel wiederherzustellen.

Die meisten Knöchelbrüche werden heute mit dem zirkulären Gipsverband behandelt. Der Verband ist jederzeit schnell angelegt und kann eine weitgehende Fixation des Einrichtungsergebnisses gewähren. Verschiedene Ursachen beeinträchtigen aber die Feststellung

im Gipsverband. Schon durch die Polsterung, welche der Dekubitus- und Gangrängefahr wegen meist dem Gipsen vorangeht, läßt sich der anfängliche Druck auf die Knöchel nicht aufrechterhalten. Aber selbst, wenn man einen ungepolsterten Gipsverband gleich nach der Verletzung unmittelbar auf die Haut anlegt, so kann während des Gipsens eine Verschiebung der Fragmente eintreten; sicher wird diese aber eintreten, wenn der Verband, wie üblich, nach dem Erhärten aufgeschnitten wird, oder wenn nach Stunden oder nach Tagen die Schwellung zurückgeht und der Verband zu weit wird. Dasselbe gilt auch von dem dreiteiligen Gipsverband nach Power (three piece sectional plaster), bei dem die Binden nicht zirkulär, sondern in genau vorgeschriebenen Zügen angelegt werden.

Auch die entlastenden Gipsverbände (Fränkelscher und Delbetscher Gehgipsverband; Kurt Müllers „modellierender Gipsverband" u. a.) gewähren keinen sicheren Zusammenhalt der Knöchelgabel. Sie sind wertvoll, um Kranke aus sozialer oder vitaler Indikation aus dem Bett zu bringen. In jedem Falle wirken sie günstig auf die Psyche der sonst zu langem Krankenlager gezwungenen Kranken ein und helfen die Rentensucht bekämpfen. Ihrer Anwendung muß aber eine Kompression der Knöchel vorangehen. Erst in der zweiten Behandlungsperiode können sie ihre wertvolle Hilfe dem Kranken in vollem Maße zuteil werden lassen.

Die Malleolengabel läßt sich eben nicht, wie Wittek sagt, „mit einem Schlag" wiederherstellen, sondern dazu ist ein längerdauernder Druck erforderlich, der bei Abschwellung des Fußes entsprechend verstärkt werden kann.

Ein Verfahren, das mit der genau ruhigstellenden Wirkung des Gipsverbandes jeden gewünschten Druck auf die Knöchel auszuüben gestattet, ist die von F. Lange in der Münchner Medizinischen Wochenschrift 1925 veröffentlichte

Malleolenpresse.

(Siehe Abbildung 1.)

Da dieses Verfahren noch nicht die verdiente Verbreitung gefunden zu haben scheint, so möchte ich in Anlehnung an die Ausführungen von F. Lange die Behandlung schlechtstehender Malleolarfrakturen mit der Malleolenpresse, wie sie an der orthopädischen Klinik München geübt wird, kurz beschreiben. Einige Auszüge aus Krankengeschichten und beigefügte Röntgenbilder sollen die Heilergebnisse der Methode darlegen.

Zunächst einige Worte zur Feststellung einer schlechtstehenden Malleolarfraktur. Dazu ist eine Röntgenaufnahme das sicherste und kaum zu entbehrende Mittel. Die Feststellung geringer seitlicher Verschiebungen der Bruchstücke ist ohne Röntgenbild nicht möglich. Durch Übereinanderlegen von Pausen der Röntgenbilder des gesunden und verletzten Fußes kann eine Erweiterung der Malleolengabel erkannt werden, die klinisch nicht zu erkennen war. Für Fälle, wo ein Röntgenapparat nicht zur Verfügung steht, können mit dem Langeschen einfachen Knöchelmeßapparat (M. med. W. 1925) am abgeschwollenen Fuß auch kleine Unterschiede in der Knöchelentfernung nachgewiesen werden. Die Unterschiede betragen bei Knöchelbrüchen aber häufig 0,5—1 cm. Ist nur ein Unterschied von wenigen Millimetern festzustellen, so ist auch dies zu beachten, da eine geringe Verbreiterung der Malleolengabel bereits nachteilig auf die spätere Funktion einwirken kann. Beträgt der Unterschied nur 1—2 mm, so ist es nach den Untersuchungen von Vorschütz möglich, daß dieser geringe Unterschied auf einer physiologischen Verbreiterung der Knöchel des einen Fußes gegenüber dem andern beruht. Vorschütz fand, daß nur bei etwa 30% aller Menschen die Knöchelgabel links und rechts gleich breit ist. Die physiologische Verbreiterung beruht in einer Hypertrophie der Knöchel des einen Fußes, die stets mit einer Hypertrophie der Muskulatur des Unter- und Oberschenkels des betreffenden Beines einhergeht und darnach beurteilt werden kann (Vorschütz). Bei alten Frakturen ergibt die Messung der Malleolenentfernung mit dem Knöchelmeßapparat wegen der häufig bestehenden Ödeme, der Calluswucherung und Muskelatrophie ungenaue Ergebnisse.

Ist eine schlechtstehende Malleolarfraktur festgestellt, so erfolgt bei Brüchen mit wenig Schwellung die sofortige sorgfältige Einrichtung. Wenn es sich um Brüche mit starker Schwellung handelt, so wird das verletzte Glied zuerst auf einer Schiene hochgelagert und mit feuchten Verbänden behandelt.

Durch seitlichen Druck auf die Knöchel werden die Bruchenden richtiggestellt, die hintere Hälfte des Fußes wird mäßig supiniert, die vordere Hälfte so weit proniert, daß der Kranke beim Auftreten mit dem vorderen Teil der Sohle den Boden ganz berühren würde.

Nun wird der Fuß mit einer doppelten Lage dünnen Zellstoffs von den Zehen bis zur Mitte der Wade bedeckt; die beiden Knöchel und die Ferse werden sorgfältig getupfert und darüber eine Gipsbinde angewickelt. Sobald dies geschehen ist, wird mit beiden Hohlhänden auf den inneren und äußeren Knöchel ein gleichmäßiger Druck ausgeübt, so daß die Malleolengabel fest zusammengepreßt wird. Die Knöchel müssen sorgfältig herausmodelliert werden, denn nur, wenn der Druck

auf die ganze Fläche der Knöchel gleichmäßig verteilt ist, wird er gut vertragen. Aus diesem Gipsverband wird gleich nach Erstarren auf der Vorderseite von Unterschenkel und Fußrücken ein etwa 2 cm breiter Streifen aus der ganzen Länge des Verbandes herausgeschnitten. Auf diesen Verband kommt in Höhe der Malleolen auf beide Seiten ein Ring aus einem Gemisch von Gipsbrei und Holzwolle. — Während des Erstarrens des Gipsbreies werden zwei kleine Bretter lose auf den

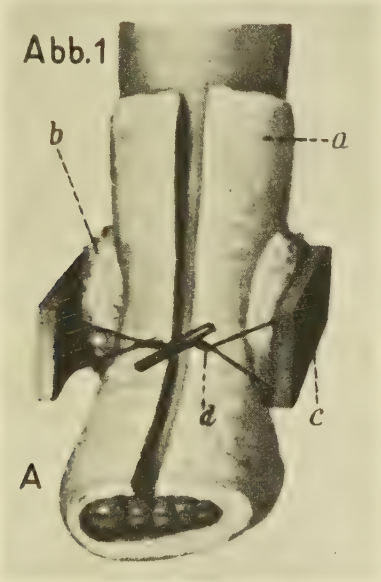

Gips gelegt und deren obere und untere Ränder in der aus der Abbildung ersichtlichen Weise durch Bandschlingen verbunden. Bringt man nach Erstarren des Verbandes an den Bändern Quengel an, so können durch Zudrehen derselben die Knöchel allmählich und schonend zusammengepreßt werden. Die Bretter dürfen nicht unmittelbar auf den Gipsverband gelegt werden, weil dieser sonst beim Zusammenpressen eingedrückt würde; durch den Gipsholzwollring erfolgt der Druck auf den Gipsverband wie etwa durch ganz genau der Form des Knöchels sich anschmiegende Pelotten.

Nach 8 Tagen wird die Breite der Malleolengabel mit dem Röntgenbild bestimmt. Erscheint die Stellung der Knochen gesichert, so wird

das Bein täglich herausgenommen und vorsichtig massiert, nach der Massage die Gipshülse aber wieder fest angewickelt. Zeigt sich wieder eine Neigung der Malleolengabel zum Klaffen, so wird die Malleolenpresse weiterhin in Tätigkeit gesetzt, bis jede Neigung der Knochen zum Auseinanderweichen verschwunden ist.

Von der 4. Woche an werden mit dem Fuß vorsichtige Bewegungen gemacht. Belastung des Fußes ist erst 4—5 Wochen nach der Wiederherstellung normaler anatomischer Verhältnisse erlaubt, und auch dann nur mit eigens für den Kranken gearbeiteten Plattfußeinlagen.

Da der Halt des Fußes nach Knöchelbrüchen oft ungenügend ist und ferner eine Neigung zur Anschwellung um die Knöchel herum besteht, ist es gut, außer den Einlagen noch die untenstehend abgebildete Knöchelgamasche zu verordnen. Sie hat sich im Laufe der Jahre in der Münchner orthopädischen Klinik ausgezeichnet bewährt.

Die Knöchelgamasche

besteht aus einem Streifen Fensterputzleder, der, wie aus der Abbildung 2 ersichtlich, schuhförmig fest im die Knöchelgegend herumgelegt

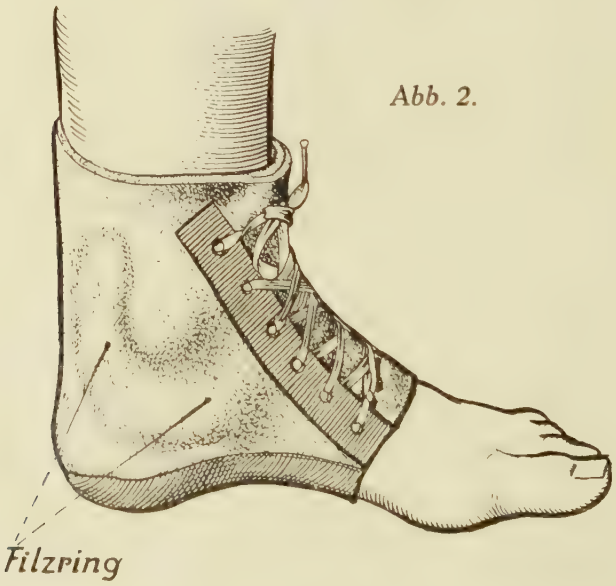

Abb. 2.

und zugeschnürt wird. Auf der Fußsohle und Ferse wird eine Verstärkung aus Leder angebracht. Die Gamasche kann von jedem Bandagisten leicht angefertigt werden.

Vor Anlegung der Gamasche muß um die Knöchel hufeisenförmig ein Filzkissen gelegt werden, damit beim Zuschnüren um die Knöchelgegend, wo sich immer zuerst eine Anschwellung ausbildet, ein gleichmäßiger Druck ausgeübt wird.

In der gesamten Literatur vor 1925 finden wir außer dem komplizierten Bardenheuer schen Heftpflasterzugsystem kein Verfahren, um schlechtstehende Malleolarfrakturen mit Sicherheit in guter Stellung zur Heilung zu bringen. — Da der praktische Arzt aus den obenerwähnten Gründen die Bardenheuer sche Methode nicht anwenden kann und nicht jeder den körperlichen und gipstechnischen Anforderungen gewachsen ist, die der außerdem noch in Frage kommende Böhler sche „kombinierte Verband" erfordert, so ist ihm erst mit der Malleolenpresse eine Möglichkeit gegeben, schlechtstehende Malleolarfrakturen sicher und einfach zu behandeln und zu heilen.

Mullbinden, Gips, Holzwolle und zwei kleine Brettchen sind auch in der entferntesten Gebirgspraxis rasch zur Hand, und mehr ist nicht nötig, um die Malleolenpresse anzulegen! — Mit der Billigkeit und Einfachheit verbindet das Verfahren noch den Vorteil, daß der Arzt zur genauen Einrichtung des Bruches keine fremde Hilfe nötig hat, ja daß ein einigermaßen verständiger Patient die Quengel selbst zudrehen kann, damit die Presse bei der Abschwellung des Fußes in unverminderter Stärke die Malleolengabel zusammendrückt. Dadurch werden dem Kranken die Schmerzen, die nochmaliger Verbandwechsel und etwaige zweite Einrichtung mit sich bringen würden, und dem Arzt viel Kraft und Zeit erspart.

Ist ein Transport nötig, um eine Röntgenaufnahme zu machen, so ist infolge des Gipsverbandes keinerlei Gefahr für die Stellung der Fragmente damit verbunden. Die Malleolenpresse erfüllt außer den Forderungen, die wir an eine wirksame Therapie der schlechtstehenden Malleolarfrakturen überhaupt stellen, auch die Forderungen, die ein Praktiker an ein Verfahren stellt, in höchstem Maße.

Mit zunehmender Verbreitung der Malleolenpresse werden die von den Ärzten immer wieder geäußerten Klagen verstummen, daß bei Knöchelbrüchen, wo die Malleolengabel gesprengt und der Fuß ab-

geknickt ist, die gebräuchlichen Behandlungsmethoden versagen, und die eingangs erwähnten unerfreulichen Heilergebnisse nach schweren Knöchelbrüchen werden sich bedeutend verbessern.

Bisher war nur von frischen schlechtstehenden Malleolarfrakturen die Rede. – Durch die oft mangelhafte Behandlung bilden die

alten schlechtstehenden Malleolarfrakturen

noch einen erschreckend hohen Prozentsatz. Diese Kranken suchen infolge unerträglicher Schmerzen und oft völliger Gehunfähigkeit eine Orthopädische Klinik auf. Ihre Zahl übertrifft hier bei weitem die der frischen Knöchelbrüche.

Die Behandlung dieser deform geheilten Malleolarfrakturen muß sich natürlich etwas anders gestalten als die Behandlung frischer Verletzungen. In der Literatur findet sich übereinstimmend die Auffassung vertreten, daß schlecht geheilte Malleolarfrakturen blutig behandelt werden müssen.

Am meisten geübt wird die supramalleoläre Osteotomie.

Schanz hält die Wiederherstellung der Fraktur in offener Wunde, genaue Reposition und Erhaltung der Reposition durch Nagelung für die „gegebene Behandlung".

Steinmann empfiehlt seine Nagelextension.

Böhler durchtrennt die Bruchstellen mit Meißel und richtet sie wieder ein; hernach redressiert er den Fuß mit dem Schulzeschen Schraubenredresseur.

Bland-Sutton reseziert sogar den Malleolus ext. und behauptet, daß dadurch die Statik in keiner Weise Not leidet.

Gaudier empfiehlt auch für frische Frakturen Durchschneidung der Achillessehne, um besser reponieren zu können.

Außerdem sind in der Literatur noch viele andere Operationsmethoden angegeben mit Schrauben, Drahtumschlingung, Platten und Bolzen usw., die in England und Amerika weit verbreitet sind. Jede blutige Behandlungsmethode verwandelt die einfache Fraktur in eine komplizierte; ein Gelenk wird eröffnet und damit erhöhte Infektionsgefahr heraufbeschworen. Durch die unvermeidliche Periostschädigung wird die Callusbildung beeinträchtigt. Die eingeführten Drähte und Schrauben rufen häufig noch nach Jahren schwere Eiterungen hervor. – Auf alle Fälle bedeuten die blutigen Verfahren eine Verlängerung der Behandlungszeit mit all ihren unangenehmen Folgen für den Kranken.

An der Orthopädischen Klinik in München wird daher im Gegensatz zu fast allen Autoren in geeigneten Fällen immer zuerst versucht, den Knochen mit dem Schraubenredresseur wieder einzubrechen und mit Hilfe der Malleolenpresse im Gipsverband die normale Form des Fußgelenks wiederherzustellen. Hierbei stellen sich einer Reposition des Talus natürlich durch frühere Verwachsungen und Calluswucherungen große Hindernisse entgegen, welche die Wiedereinrichtung sehr erschweren. In den meisten Fällen gelingt aber noch 3- 4 Monate nach der Verletzung eine Herstellung normaler oder annähernd normaler Verhältnisse.

Mit den Vorteilen, die jedes unblutige Verfahren den blutigen gegenüber hat, gestattet dieses Vorgehen, die normale Form der Knöchelgabel wiederherzustellen; während die bei den blutigen Methoden unvermeidliche Wunde die Anwendung eines dauernden Druckes auf die Malleolen unmöglich macht.

Auszüge aus Krankengeschichten.

a) Frische Malleolarfrakturen.

I. Fall: M. Th., 35 Jahre alt, rutschte am 30. XI. 1924 abends auf der Straße aus. Eintritt in die Klinik am nächsten Morgen.

Das sofort aufgenommene Röntgenbild I zeigt folgende Stellung: Abriß des Malleolus internus und Fraktur der Fibula oberhalb des Gelenkspaltes. Der Talus ist subluxiert und nach außen verschoben.

Nach erfolgter Reposition am 4. XII. zeigt das Röntgenbild II eine beträchtliche Besserung; jedoch ist die Subluxation des Talus und die seitliche Verschiebung noch nicht voll korrigiert. Anlegung der Malleolenpresse.

8. I. Patientin steht mit Knöschelgamasche auf.

4. II. Das Röntgenbild III zeigt vollkommene Beseitigung der Subluxation des Talus; die Fragmente stehen richtig.

10. VI. Nachuntersuchung: Pat. hat keine Schmerzen. Geht über 2 Stunden beschwerdefrei; übt ihren Beruf als Näherin seit 4. II. wieder aus.

II. Fall: J. Z., 52 Jahre alter Transportarbeiter. Am 8. XI. 1927 fällt ihm eine Kiste auf die Außenseite des rechten Unterschenkels. Das wenige Stunden nach dem Unfall angefertigte Röntgenbild zeigt einen Bruch des rechten Knöchels, Subluxationsstellung des Talus, Verbreiterung der Malleolengabel um 1 cm.

10. XI. Nach Rückgang der Schwellung wird Gipsverband mit Malleolenpresse angelegt und die Behandlung in typischer Weise fortgesetzt.

14. XII. Röntgenbild zeigt richtige Stellung und Verheilung der Bruchstücke. Malleolenbreite rechts = links. Patient wird mit Einlagen und Knöchelgamasche entlassen.

8. III. 1928 Nachuntersuchung: Fußstellung gut. Nur nach großen Anstrengungen hat Pat. noch leichte Schmerzen im Knöchel.

III. Fall. S. M., 63 Jahre alte Fabrikantensgattin. Während Patientin wegen beidseitiger Pedes plani valgi in der orthopädischen Klinik in Behandlung stand, fiel sie am 13. XII. 1928 auf den rechten

Knöchel. Das Röntgenbild zeigt eine Fraktur des Malleolus ext. Klaffenden Gelenkspalt. Malleolengabel rechts um 4 mm verbreitert gegen links.

14. XII. Malleolenpresse wird angelegt.

27. XII. Kontrollaufnahme zeigt Malleolendistanz rechts = links. Malleolengabel vollkommen wiederhergestellt.

26. I. 1929. Patientin mit Knöchelgamasche schmerzfrei entlassen.

16. IV. 1929. Nachuntersuchung: Gehfähigkeit 3–4 Stunden. Patientin sehr zufrieden.

b) Alte Malleolarfrakturen.

IV. Fall: P. F., 35 Jahre alt.

Anamnese: Im August 1924 stürzte die Patientin vom Rad, konnte nicht mehr aufstehen. Der zugezogene Arzt diagnostizierte einen Knöchelbruch rechts, richtete ihn ein (wie, ist nicht festzustellen) und legte einen Gipsverband an. Nach 12 Tagen wurde der Gipsverband erneuert. Der zweite Gipsverband blieb 14 Tage liegen. Während dieser Zeit ging die Patientin ohne Einlagen oder Apparat umher. Nach Abnahme des zweiten Gipsverbandes (also 3½ Wochen nach der Verletzung) geht die Patientin ohne Verband unter vielen Schmerzen. Da sie nach 4 Monaten nur eine Viertelstunde schmerzfrei gehen kann, sucht sie am 24. I. 1925 die Klinik auf.

Das Röntgenbild bei der Aufnahme zeigt eine veraltete typische Malleolarfraktur. Absprengung des medialen Knöchels. Supramalleoläre Fraktur der Fibula. Verschiebung des Fußes samt Fragmenten nach lateral.

28. I. Redressement mit Gurt und Schraube; hierauf Gipsverband und Malleolenpresse.

11. II. Abnahme des Gipsverbandes. Malleolenbreite rechts und links gleich. Patientin erhält einen Schienenhülsenapparat. Die Kontrollaufnahme zeigt vollkommene Wiederherstellung der Malleolengabel in Form und Breite. Richtige Anheilung der Fragmente. Keine Abknickung des Fußes. Subluxation des Talus vollständig beseitigt.

21. IX. 1925 Nachuntersuchung: Fußform, Stellung und Bewegung tadellos. Patientin steht den ganzen Tag ohne Beschwerden im Geschäft.

V. Fall: F. G., 39 Jahre alter Steinbrucharbeiter.

Anamnese: Am 7. XI. 1927 rutschte ihm bei der Arbeit ein Stein gegen den linken Unterschenkel. Der zugezogene Arzt stellte einen Knöchelbruch fest und legte einen ersten Gipsverband bis zum Knie an.

(Die Art der Reposition kann nicht festgestellt werden.) Nach 14 Tagen folgte ein zweiter, nach weiteren 10 Tagen ein dritter Gipsverband. Dieser letzte blieb 5 Wochen liegen. Am 1. I. 1928 (7 Wochen nach der Verletzung) belastete der Patient den Fuß zum ersten Male in Bandage. Er hat anhaltende Schmerzen, die ihn am 15. II. 1928 in die Klinik führen (2½ Monate nach der Verletzung).

Befund bei der Aufnahme: Muskulatur des linken Beines atrophisch. Patient kann nur mit Unterstützung an zwei Stöcken gehen. Malleolengabel links um 7,5 mm breiter als rechts. Valgusstellung des linken Fußes.

Das Röntgenbild zeigt eine Fraktur des Malleolus externus und Supramalleolarfraktur der Tibia. Die Bruchstücke sind seitlich gegeneinander verschoben angeheilt. Subluxation des Talus.

20. II. 1928 Redressement. Gips und Malleolenpresse.

15. III. 1928 Stellung nach Röntgenbild sehr gut. Keine Subluxation des Talus, genaue Adaption der Bruchstücke. Malleolenbreite rechts = links. Bewegungsübungen und Massage.

1. V. 1928 Entlassung mit Knöchelgamasche.

6. II. 1929 Nachuntersuchung: Fußgelenk voll beweglich.

VI. Fall: St. M., 45 Jahre alt (s. Röntgenbild IV u. V).

Anamnese: Ende Dezember 1927 knickte der linke Fuß der Patientin beim Sprung von einer Böschung um. Sie konnte nicht mehr gehen. Vom Kurpfuscher wird sie 10 Wochen lang mit kalten Umschlägen behandelt. Dann macht sie Gehversuche, hat aber dauernd Schmerzen. Vor 4 Tagen bekam die Patientin bei einer Fußwanderung plötzlich verstärkte anhaltende Schmerzen und suchte deshalb am 20. III. 1928 (3 Monate nach der Verletzung) die Klinik auf.

Befund: Linke Knöchelgegend gegen rechts stark verdickt. Leichte Valgusstellung des linken Fußes. Das Röntgenbild IV zeigt bei der Aufnahme: Fraktur des Malleolus internus; die gebrochene Knöchelspitze nicht angeheilt. Verheilte Fraktur des Malleolus externus; jedoch sind die unteren Bruchenden nach lateral verschoben. Subluxation des Talus.

22. III. Redressement in Narkose. Malleolenpresse.

24. IV. Patientin wird mit Knöchelgamasche entlassen.

16. I. 1929 Nachuntersuchung (Röntgenbild V): Bruchstücke in tadelloser Stellung angeheilt. Subluxation des Talus verschwunden. Malleolenbreite rechts = links. Keinerlei Beschwerden. Bewegung völlig locker und frei. Patientin ist sehr zufrieden und geht den ganzen Tag ohne Unterbrechung schmerzfrei.

Literatur.

Abbuthnot-Lane: Outline of treatment of fractures. Boston conf. April 1922. Arch. of Surgery Heft 6, 1923.

Bauer, K. H.: Frakturen und Luxationen. Berlin 1927.

Bergemann: Zur Behandlung der Malleolarfrakturen. Beitr. z. klin. Chir. Bd. 71, 1911.

Böhler: Protokolle des 17. und 18. Orthopäden-Kongresses und des 48. und 52. Chirurgenkongresses.

— Technik der Knochenbruchbehandlung. Wien 1929.

Bardenheuer-Gräßner: Technik der Extensionsverbände. Stuttgart 1917.

– Behandlung der Knöchelbrüche mit Extensionsverband usw. Festschrift zur Eröffnung der Akademie f. prakt. Med. Köln 1904.

Bibergeil: Über die Behandlung der unkomplizierten Malleolarfrakturen und ihre Heilungsresultate. Arch. f. klin. Chir. Bd. 82 Heft 2, 1907.

Bliesener: Über die durch die Bardenheuer sche Extensionsbehandlung an den Unterschenkelbrüchen erhaltenen funktionellen Ergebnisse. D. Zeitschr. f. Chir. Bd. 55 S. 277.

v. Brunn: Behandlung von Knochenbrüchen mit Gipsschienen. M. m. W. 1920 S. 42.

Caan: Über die Bedeutung und die Erfolge des Bardenheuer schen Streckverbandes bei der Behandlung von Knöchelbrüchen. Therapie der Gegenwart 1929 Nr. 8/9.

Chiari: Über die Heilungsresultate von Unterschenkelbrüchen. Dtsch. Zeitschr. f. Chir. 1914 Bd. 128.

Demel, Rudolf: Operative Frakturenbehandlung. Wien 1926.

— Die Unfallstation der I. chir. Klinik Wien. 1925.

Dewes, H.: Zur Behandlung einfacher und komplizierter Knöchelbrüche. Berl. klin. Wochschr. 1921 S. 1077.

Dodd: Treatment and results in fractures. Illin. med. journ. Bd. 43 Nr. 3. 1923.

Eichler: Zur Behandlung der Malleolarfrakturen. Beitr. z. klin. Chir. Bd. 55 S. 307, 1907.

Ferry: Contributions à l'étude du traitement (non sanglant) des fractures bi-malléolaires. Rev. de chir. Jahrg. 43.

Freemann, Stanley: The astragalus and its importance in Pott's fracture. Therap. Gazette Bd. 38 Nr. 2, 1914.

Fraenkel: Zur Behandlung der Knöchelbrüche. Dtsch. Zeitschr. f. Chir. 1908 S. 1214.

Gaudier: A propos du traitement des fractures de Dupuytren. Bull. soc. nat. chir. Paris 1929 Bd. 55.

Gilcreest: Fractures of the ankle joint. Auszug im Zentralorgan f. d. ges. Chir. Bd. 38 S. 334, 1926.
Greenslade: Treatment of Pott's fracture. The Lancet Bd. 210 Nr. 6, 1926.
Grune: Über die Behandlung der Unterschenkelbrüche nach Bardenheuer, verstärkt durch Rückert sche Züge. Dtsch. Zeitschr. f. Chir. Bd. 110 S. 211.
Gurd, Fraser B.: Treatment of fractures involving the ankle joint with special reference to the use of the pillow splint and early weight-bearing. Edinburgh med. journ. Bd. 35 Nr. 8, 1928.
Hackenbruch: Behandlung der Knochenbrüche mit Distraktionsklammern. Wiesbaden 1919.
Hänel: Über Frakturen mit Bezug auf das Unfallversicherungsgesetz. Dtsch. Zeitschr. f. Chir. Bd. 38, 1894.
Haglund, P.: Prinzipien der Orthopädie. Jena 1923.
Handbuch der prakt. Chirurgie. Bd. VI, 1929. 6. Aufl.
Hertzberg: Evil results in Pott's fracture. Auszug im Zentralorgan f. d. ges. Chir. Bd. VI S. 75.
Keck, Adolf: Über die Wiederherstellung der frakturierten Malleolengabel. M. m. W. 71. Jahrg. 1924 Nr. 5.
Helferich: Atlas und Grundriß der traumatischen Frakturen. 10. Aufl.
Krabbel, Max: Zur Frage der funktionellen Frakturbehandlung. Bruns Beitr. z. klin. Chir. Bd. 125 S. 681, 1922.
Lane: The disastrous results of certain adduction fractures of the ankle joint. The Lancet Bd. 201 S. 607, 1921.
Lang, Bernhard: Beiträge zur Kenntnis der Heilerfolge bei Ober- und Unterschenkelbrüchen unter Berücksichtigung der verschiedenen Behandlungsmethoden. Schweiz. Rundschau f. Med. Bd. 20 Heft 34—39, 1920.
Lange, Fritz: Protokoll des 20. Orthopäden-Kongresses.
– Behandlung der Knochenbrüche durch den praktischen Arzt. München 1926.
Lange, Max: 20. Orthopäden-Kongreß.
Lexer: Zur Behandlung der Knochenbrüche. M. m. W. 1909 Nr. 12.
Levy, Werner: Beitrag zur Behandlung der Unterschenkel- und Patellarfrakturen. Deutsche Zeitschr. f. Chir. Bd. 215 Nr. 1 u. 2, 1929.
Loew: Über Heilungsresultate nach Unterschenkelbrüchen. Ebenda Bd. 44 S. 462, 1897.
Lützeler: Über die Behandlung der Knöchelbrüche. Ebenda Bd. 220 Heft 1-2, 1930.
Magnus: Frakturen und Luxationen. 1923.
Marxer: Über Sohlenextension. M. m. W. 1926 S. 239.
Matti: Die Knochenbrüche und ihre Behandlung. 1918—1922.
– Aktuelle Probleme der Frakturbehandlung. Dtsch. med. Wochenschr. Nr. 15 S. 607, 1926.
Meißner: Beitrag zur Kenntnis der Malleolarfrakturen. Beitr. z. klin. Chir. Bd. 62 S. 78, 1909.
Molineus: Über die Endresultate bei doppelten Knöchelbrüchen. Dtsch. Zeitschr. f. Chir. Bd. 120 Heft 1/2, 1912.
Müller, Kurt: Die Unterschenkelbrüche und Brüche im Fuß, ihre Behandlung im Gehverband ohne Bettruhe, der sicherste Weg zur vollkommenen Heilung. Arch. f. Orthop. Chir. Bd. 17 Heft 1, 1919.

Orr: Endresults to illustrate the value of fixed traction in the treatment of fractures of the lower extremity. Journ. of bone and joint. surg. Bd. VII Heft 3, 1925.
Poersch: Über Unterschenkel- und Knöchelbrüche. Bruns Beitr. z. klin. Chir. Bd. 143 Heft 1, 1928.
Port: 47. Chirurgen-Kongreß 1923.
Power: The treatment of fracture-dislocation of the ankle joint by the three-piece plaster. Brit. med. Journ. Nr. 34 S. 664, 1927.
Pitzen: Einfache Verfahren zur unblutigen Gradstellung von schlechtstehenden Frakturen und Osteotomien. M. m. W. 1929 Nr. 38/39.
Riche: Fracture de Dupuytren avec diastase de l'artic. péroné tib. etc. Rev. de chir. 1907 p. 786.
Rieger: Über den Grad wiedererlangter Arbeitsfähigkeit nach Frakturen beurteilt nach der Rentengewährung. M. m. W. 1926 S. 1209.
Robert: Treatment of ankle and leg fractures by the „Delbet" ambulatory plaster splint. Brit. med. journ. of surg. Bd. 15 Nr. 59, 1928.
Rütz, A.: Beitrag zur Frakturenbehandlung unter besonderer Berücksichtigung der Rentenbegutachtung. Dtsch. Zeitschr. f. Chir. Bd. 216 Heft 5/6.
Sauer: Heilungsresultate der Unterschenkelbrüche. Bruns Beitr. Bd. 46 u. 62, 1904.
Schanz: Beitr. z. Behandlung von Frakturen und Frakturdeformitäten. Arch. f. klin. Chir. Bd. 141 Heft 4, 1926.
— Praktische Orthopädie. Berlin 1928.
Scheffler, Hans: Beobachtungen und Ergebnisse einer fünfjährigen Frakturbehandlung. Arch. f. orth. Chir. Bd. 24 Heft 3, 1927.
Schneider, Erich: Zur Wiederherstellung der frakturierten Malleolengabel durch die Malleolenpresse. M. m. W. 1926 S. 156.
Schönbauer, Leopold: Konservative Frakturenbehandlung. Wien 1928.
Steinmann: Lehrbuch der funktionellen Behandlung der Knochenbrüche. Stuttgart 1919.
— Die Nagelextension der Knochenbrüche. Stuttgart 1912.
Stevens: Compression leverage fractures of the ankle joint. Amerik. Journ. of surg. Bd. 38 Nr. 2 u. 6 S. 134.
Thiem: Heilergebnisse von 2443 Unterschenkelbrüchen. Festschr. zur Einweihung des neuen städt. Krankenhauses Cottbus 1914.
Toebben: Behandlung typischer Knöchelbrüche mit Filzschuh und Fraenkelschem Gehgipsapparat. Dtsch. Zeitschr. f. Chir. 1913 Nr. 25.
Trutmann: Über die bei der S.U.V.A. 1919 und 1920 angemeldeten Malleolarfrakturen (540 Fälle). Dissertation 1923.
Vorschütz: Die Diastase der Unterschenkelknochen. Dtsch. Zeitschr. f. Chir. Bd. 80 S. 559, 1905.
Wiart: Les fractures du cou de pied vicieusement consolideés. Gaz. des hôp. civ. et milit. 93. Jahrg. 1920 S. 1568.
Winterstein: Statistisches über Unterschenkelfrakturen. MonSchr. f. Unfallheilkd. 29. Jahrg. 1922 Nr. 10.
Wittek: Zur Frakturbehandlung. Dtsch. Zeitschr. f. Chir. Bd. 195 Heft 1/2.

Röntgenbilder

Nr. 1. M. Th.

Nr. 2. M. Th.

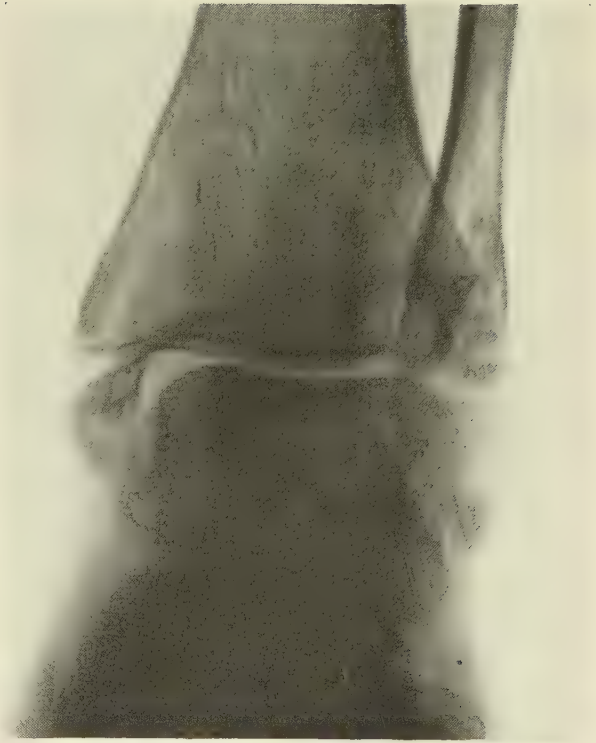

Nr. 3. M. Th.

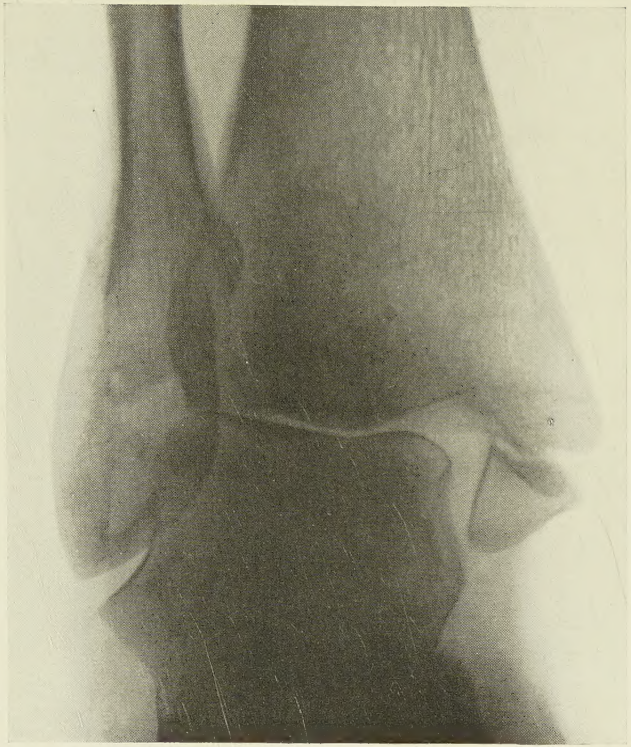

Nr. 4. St. M.

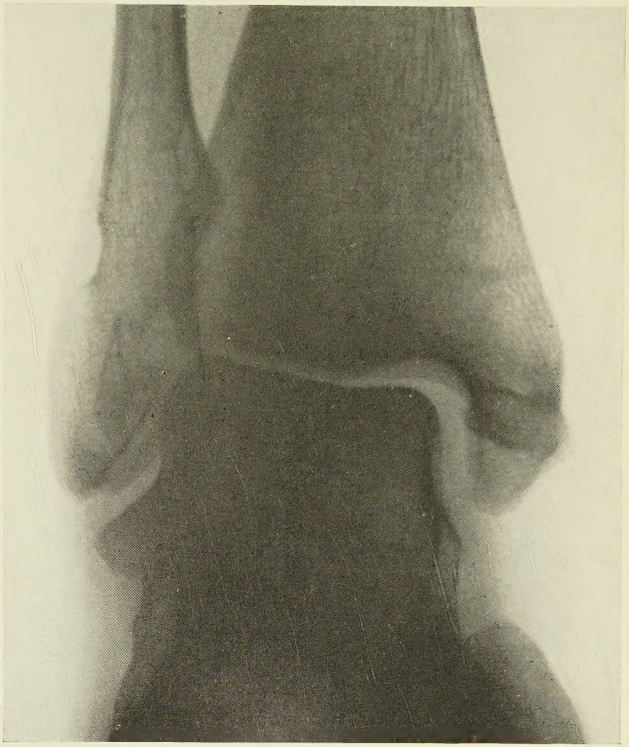

Nr. 5. St. M.

Lebenslauf.

Ich, Gerhard Müller, wurde am 27. Juni 1905 in Stuttgart geboren. Ich besuchte die Wilhelms-Oberrealschule in Stuttgart und bestand an derselben am 10. März 1923 das Maturitätsexamen. Während meines Studiums besuchte ich die Universitäten in Berlin, Bonn, Königsberg, München und Wien. Die beiden ersten Semester verbrachte ich in Berlin, das 3. und 4. Semester in Bonn, das 5. Semester in Königsberg, das 6. in München, das 7. in Wien, das 8. in Berlin, das 9. und 10. in München. Die ärztliche Vorprüfung bestand ich in Bonn im Frühjahr 1927. Die ärztliche Prüfung bestand ich in München im Sommer 1930.